



dr n. med. Hanna Marcinowska  
hm@twojdentysta.pl

### *Mój Egzamin Międzynarodowej Umiejętności Implantologicznej Diplomate*

#### *My Diplomate Examination*

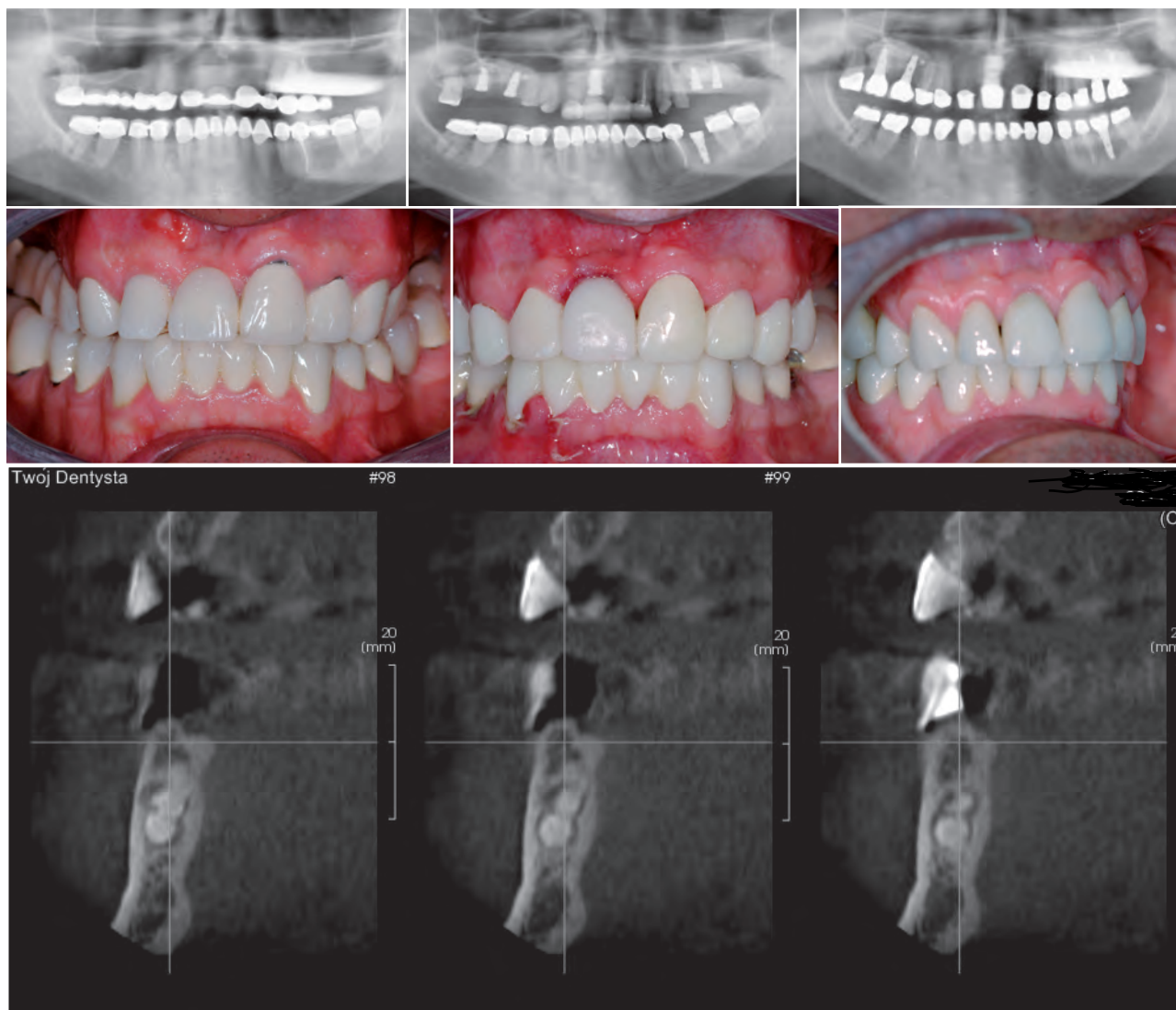
Od kilku już lat działając na polu implantologii stomatologicznej mamy możliwość zweryfikowania naszej wiedzy, sposobu pracy i efektów końcowych, jakie udaje się nam osiągnąć podczas leczenia. w tym roku, w trakcie Międzynarodowego Kongresu PSI/ICOI/DGOI w Wiśle odbyła się kolejna edycja egzaminu uprawniającego do używania tytułu lekarza implantologa oraz eksperta ds. implantologii stomatologicznej.

Do tegorocznego egzaminu Diplomate przystąpiło 9 lekarzy dentyków, którzy zgodnie z wymogami, musieli wykazać się co najmniej 4-letnim doświadczeniem w leczeniu metodami implantologicznymi oraz udokumentowaniem minimum 70 przypadków zakończonego leczenia, w tym założenia 200 implantów. Jednym z warunków była też odpowiednia ilość zaliczonych godzin szkolenia implantologicznego. w tym roku w Komisji Egzaminacyjnej zasiadali: był prof. (NYU) dr Ady Palti, prof. Gilberto Sammartino, prof. dr hab. n. med. Ryszard Koczorowski, dr n. med. Mariusz Duda, dr Jerzy Zbozeń oraz dr Dariusz Pituch. Jak się okazało, egzamin był nie tylko okazją do zaprezentowania swoich przypadków i wykazania się wiedzą i możliwością obserwacji prezentacji przypadków egzaminowanych kolegów i koleżanek, ale także - jak

wielokrotnie podkreślał dr Palti - okazją do wymiany doświadczeń. Pomimo tak przyjaznej atmosfery, lekki stres, jak przystało na takiej wagi egzamin, nas nie opuszczał. Jako kandydaci na eksperta w implantologii, przygotowując prezentację przypadków, musieliśmy wykazać się wszechstronnością wykonywanych zabiegów; należało pokazać przypadki skomplikowane, z odbudową kości i tkanek miękkich, podniesieniem dna zatoki szczękowej poprzedzających implantację, jak również zabieg w strefie estetycznej z postępowaniem z tkankami miękkimi, a także zabieg w przypadku bezzębia. Największą uwagę Komisja zwracała na właściwe zaplanowanie leczenia, wszak bez prawidłowego i szczegółowego planowania pacjent jest skazany na przypadkowy efekt końcowy. Istotne było zatem udokumentowanie przypadków krok po kroku, pokazując zdjęcia z najważniejszych jego etapów wraz z dokumentacją radiologiczną. w trakcie prezentacji odpowiadaliśmy na pytania Komisji, które dotyczyły prezentowanego leczenia lub miały na celu sprawdzenie naszej wiedzy nie tylko klinicznej, ale i teoretycznej.

Ostatniego dnia konferencji, podczas obrad Podium Głównego odbyła się miła uroczystość wręczenia tytułów po zaliczonym egzaminie. Były medale, dyplomy, gratulacje i wspólne fotografie. Leczenie implantologiczne jest leczeniem interdyscyplinarnym i trudno sobie wyobrazić dentyzę, który samodzielnie jest w stanie zapewnić kompleksową opiekę wymagającemu pacjentowi. Myślę zatem, że jest to dobry moment, by w tym miejscu podziękować wszystkim, którzy aktywnie wzięli udział w leczeniu prezentowanych przeze mnie pacjentów: mojemu mężowi Przemysławowi, który jest autorem wielu przedstawionych przeze mnie prac protetycznych, Agnieszce, która jest technikiem dentystrycznym i wykonuje m.in. przedstawionych poniżej wax-up, Marzenie i Bartkowi, naszej asystentce i higienistce, Beacie Dobrowolskiej, coraz aktywniej pomagającej nam w leczeniu pacjentów, Agacie

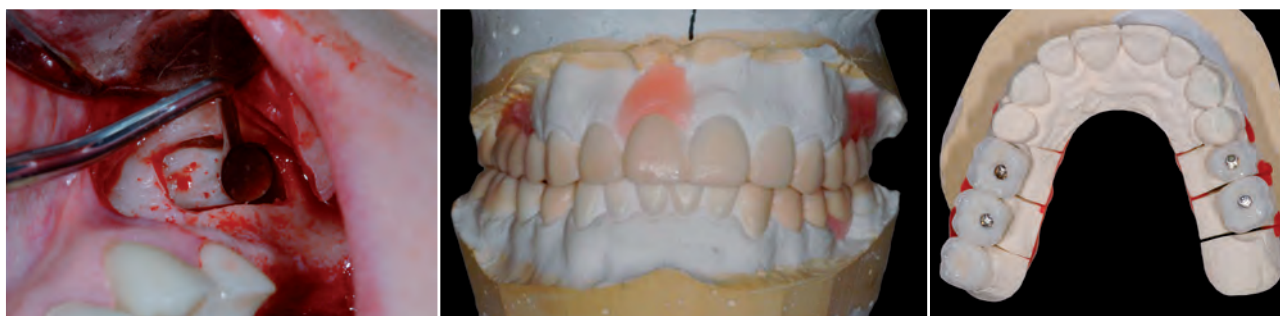



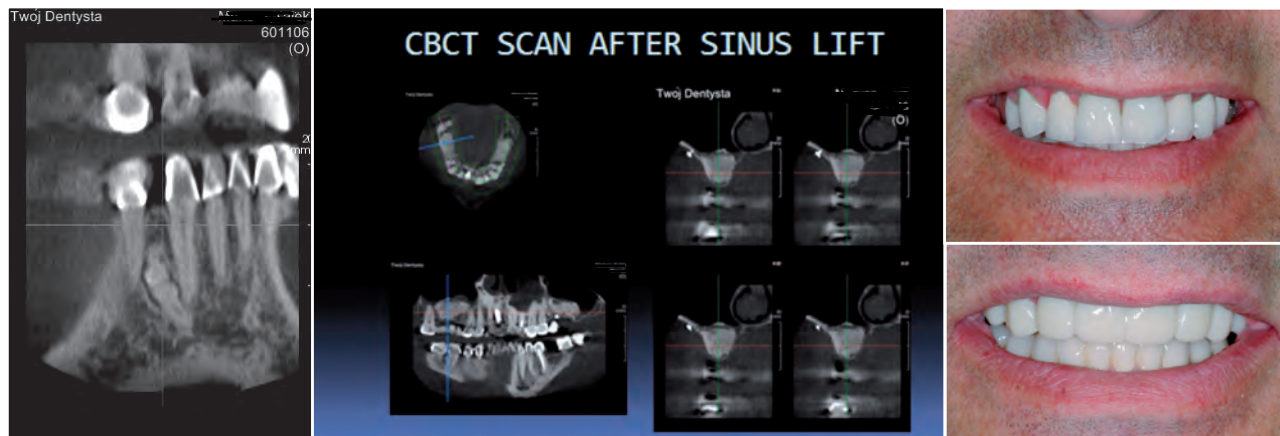
odpowiedzialnej za ruch pacjentów oraz laboratoriom Roberta Michalika - Inter-Dent i Marcina Olejniczaka - Dental Art. Jest wiele powodów, dla których podnosimy swoje kwalifikacje, regularnie uczestnicząc w kursach i kongresach; chcemy być na bieżąco z najnowszą wiedzą, wprowadzać nowe zabiegi do naszych gabinetów, pracować lepiej i efektywniej. z tego wszystkiego na co dzień korzystają nasi pacjenci, ale i przychodzi czas, kiedy chcielibyśmy podzielić się swoją wiedzą, pokazać swoje dotychczasowe osiągnięcia. Egzamin był do tego wspaniałą okazją. Poza tym, miło było usłyszeć pochwały na temat swojej pracy i otrzymać nagrodę w postaci uznawanego na świecie tytułu. Dlatego zachęcam do dokumentowania swojej pracy w postaci zdjęć, a tych którzy to robią, do przejrzania swoich archiwów, aby przygotować się do następnej edycji egzaminu.

Jednym z przedstawionych przeze mnie przypadków był mężczyzna, lat 48, który zgłosił się do nas, celem wymiany starych mostów, z widocznymi odpryskami porcelany, brakiem skrzydłowym w szczęce po stronie lewej, częściowo zaopatrzonym jednobrzeżnym mostem. Widoczna była recesja dziąseł odsłaniająca metalowe brzozy koron. w żuchwie, w okolicy między korzeniami prawego kła i pierwszego zęba przedtrzonowego, w obrazie radiologicznym była widoczna zmiana o wyglądzie zębiaka. w ocenie pacjenta zmiana powiększała się, powodując rozsuwanie się zębów w tej okolicy. Pacjent poinformował nas o trudności czyszczenia pod przęsłami mostów i poprosił o rozważenie uzupełnienia wszystkich zębów.

Po wstępnej rozmowie z pacjentem na temat jego problemów i oczekiwań, przeprowadziliśmy szczegółowy wywiad oraz zba-







daliśmy stan jamy ustnej, okluzję i artykulację, mięśnie układu narządu żucia oraz stawy skroniowo-żuchwowe. Pacjent miał wykonane zdjęcie pantomograficzne, tomografię komputerową oraz zdjęcia fotograficzne, utrwalające obraz sytuacji przed rozpoczęciem leczenia w naszym gabinecie. Standardowo zostały wykonane 2 komplety wycisków, zarejestrowany zgryz w centralnej relacji oraz rejestracja za pomocą łuku twarzowego. Wykonane modele zostały oprawione w artykulator i na jednym komplecie wykonaliśmy wax-up, wg którego zaprojektowaliśmy wygląd przyszłych uzupełnień.

Biorąc pod uwagę wyżej wymienione badania oraz wax up, zaplanowaliśmy krok po kroku leczenie pacjenta, które obejmowało obustronny zabieg podniesienia dna zatok szczękowych metodą okna bocznego, założenie implantu w okolicy 11 z augmentacją kości i tkanek miękkich, usunięcie zmiany w żuchwie, uzupełnienie implantami wszystkich brakujących zębów w żuchwie, a następnie po okresie oczekiwania na wytworzenie się kości, w zatokach szczękowych uzupełnienie implantami odcinków bocznych szczęki. w okresie leczenia pacjentowi wykonaliśmy mosty tymczasowe na podstawie wax upu, co dało pacjentowi możliwość zobaczenia i przetestowania projektu swojego przyszłego uzupełnienia oraz aktywnego uczestniczenia w procesie jego tworzenia. w przypadku zmian w okluzji daje to również możliwość etapowego wykonywania prac ostatecznych.

wego wykonywania prac ostatecznych.

## Piśmiennictwo

1. BECKERS A., SCHENCK C., KLEPSEK B., KOEBKE J. Comparative densitometric study of iliac crest and scapula bone in relation to osseous integrated dental implants in microvascular mandibular reconstruction. *J of Cranio-Maxillofac Surg*; V, 26, 75-83, 1998.
2. GBARA A, DARWICH K, LI L, SCHMELZLE R, BLAKE F. Long-term results of jaw reconstruction with microsurgical fibula grafts and dental implants. *J. Oral Maxillofac Surg*; 65 (5), 1005-9, 2007.
3. CHANG YM, COSKUNFIRAT OK, WEI FC, TSAI CY, LIN HN. Maxillary reconstruction with a fibula osteoseptocutaneous free flap and simultaneous insertion of osseointegrated dental implants. *Plast Reconstr Surg*; 1;113(4):1140-5, 2004.
4. INFANTE-COSSIO P, TORRES-LAGARES D, MARTINEZ-DE-FUENTES R, GARCIA-PERLA-GARCIA A, GUTIERREZ-PEREZ JL. Dental restoration with endosseous implants after mandibular reconstruction using a fibula free flap and TMJ prosthesis: a patient report. *Int J Oral Maxillofac Implants*; 21(3):481-5, 2006.
5. SEKINE J, SANO K, IKEDA H, INOKUCHI T. Rehabilitation by means of osseointegrated implants in oral cancer patients with about four to six years follow-up. *J Oral Rehabil*; 33(3):170-4, 2006.
6. SHAW RJ, SUTTON AF, CAWOOD JI, HOWELL RA, LOWE D, BROWN JS, ROGERS SN, VAUGHAN ED. Oral rehabilitation after treatment for head and neck malignancy. *Head Neck*; 27 (6):459-70, 2005.
7. TEOH KH, HURYN JM, PATEL S, HALPERN J, TUNICK S, WONG HB, ZLOTOW IM. Implant prosthodontic rehabilitation of fibula free-flap reconstructed mandibles: a Memorial Sloan-Kettering Cancer Center review of prognostic factors and implant outcomes. *Int J Oral Maxillofac Implants*; 20 (5):738-46, 2005.
8. BARBER HD, SECKINGER RJ, HAYDEN RE, WEINSTEIN GS. Evaluation of osseointegration of endosseous implants in radiated, vascularized fibula flaps to the mandible: a pilot study. *J Oral Maxillofac Surg*; 53(6): 640-4, 1995.
9. HUNDEPOOL AC, DUMANS AG, HOFER SO, FOKKENS NJ, RAYAT SS, VAN DER MEIJ EH, SCHEPMAN KP. Rehabilitation after mandibular reconstruction with fibula free-flap: clinical outcome and quality of life assessment. *Int J Oral Maxillofac Surg*; 37(11):1009-13, 2008.
10. KRAMER FJ, DEMPFF R, BREMER B. Efficacy of dental implants placed into fibula free flaps for orofacial reconstruction. *Clin Oral Implants Res*;16 (1):80-8, 2005.

